



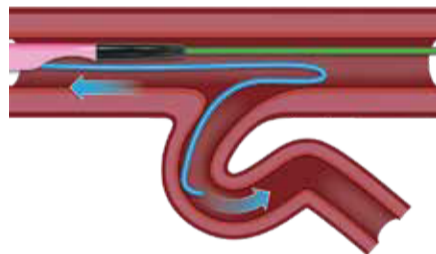
# ASAHI SASUKE



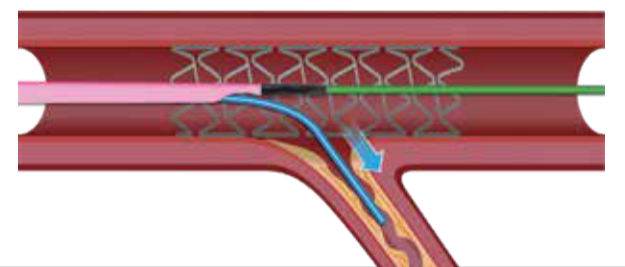
1. Technique d'ancrage sous-intimale



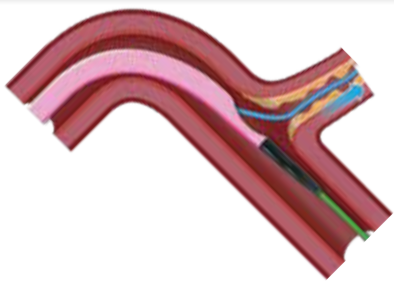
2. Technique du guide inversé



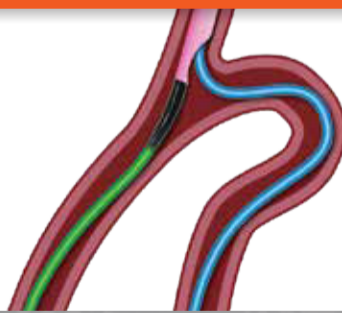3. Accès à une branche latérale à travers un stent



4. Accès à l'occlusion d'une branche latérale



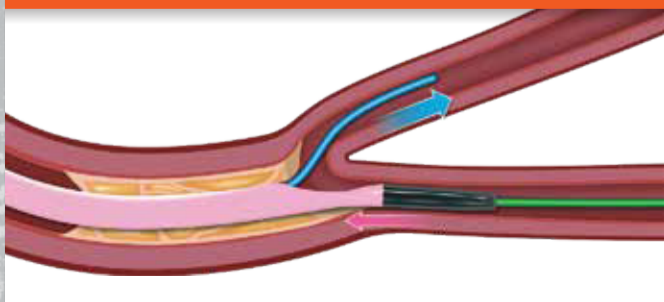
5. Injection rétrograde sélective et accès



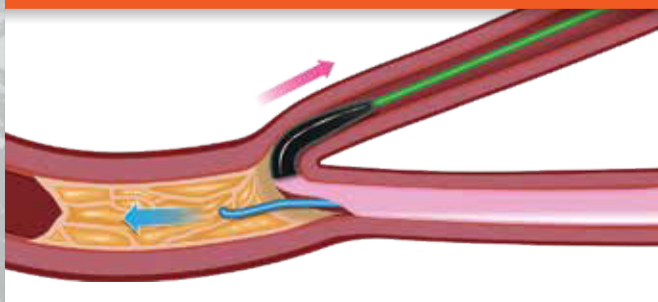
6. Injection sélective



7. Protection de la branche latérale



8. Technique d'ancrage rétrograde



9. Technique d'ancrage d'une branche latérale

